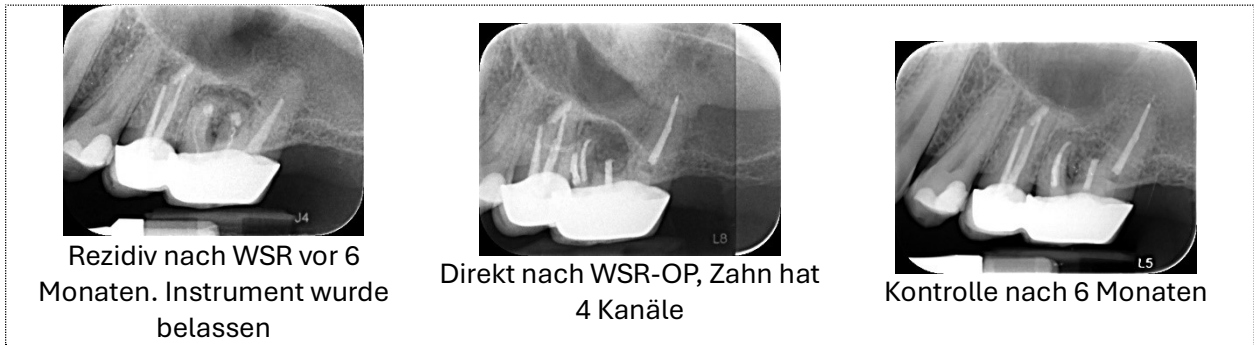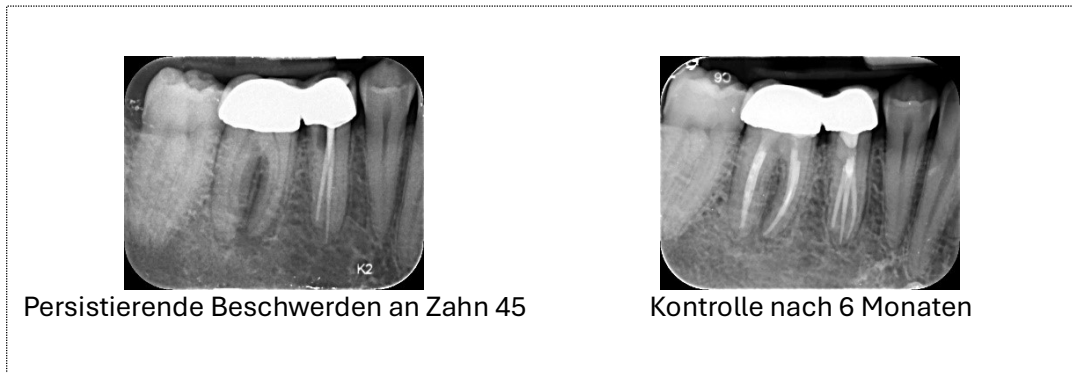


Aktuelle Beispiele für unsere endodontische Behandlung im Rahmen der WSR:

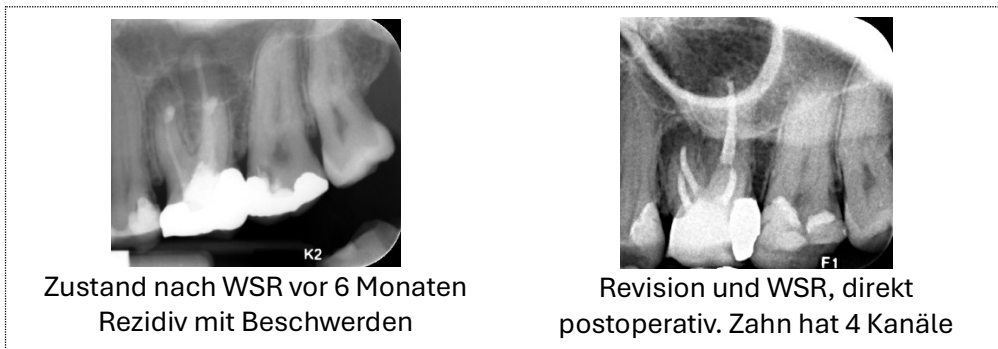
1. Zustand nach WSR und Instrumentenfraktur an Zahn 26



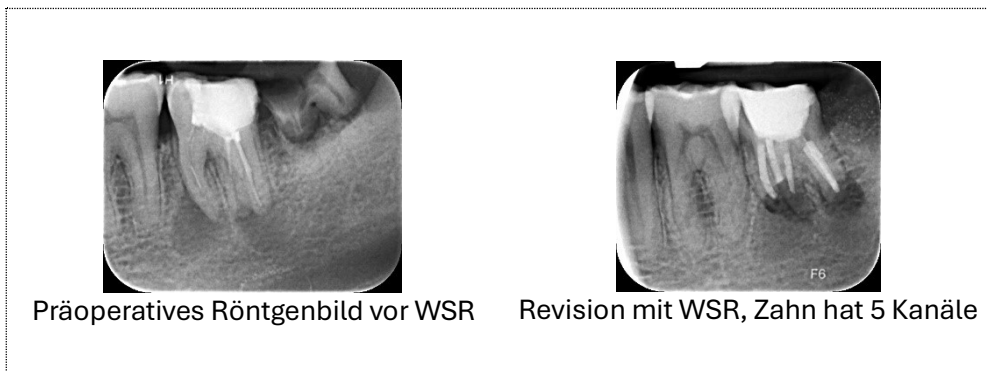
2. Persistierende Beschwerden an Zahn 45, Revision und Therapie des 3. Kanals



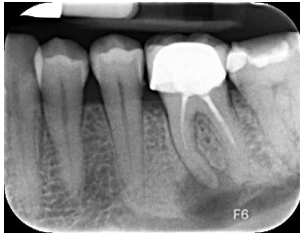3. Persistierende Beschwerden nach WSR bei unvollständiger WF. Revision und Therapie des 4. Kanal



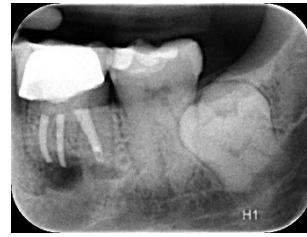
4. Überweisung zur WSR mit retrograder Abdichtung



5. Überweisung zur WSR mit retrograder Abdichtung

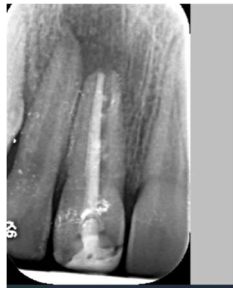

Präoperatives Röntgenbild vor WSR

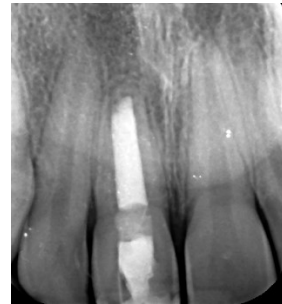

Postoperatives Röntgenbild nach Revision mit WSR

6. Warme vertikale Obturation bei unvollständiger Wurzelfüllung - Zustand nach Frontzahntrauma

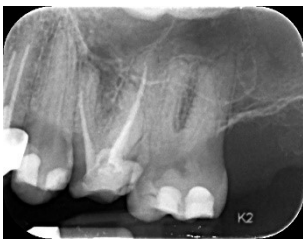

Überweisung zur WSR bei insuffizienter

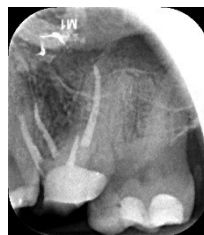


Zustand nach Revision mit WSR

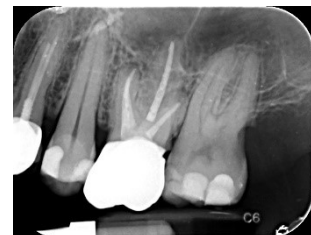7. Überweisung zur WSR an Zahn 26



Präoperatives Röntgenbild vor
Revision und WSR



postoperativ



Kontrolle nach 6 Monaten